

Ektopischer Ureter

Liebe Beauceronfreunde!

Aus aktuellem Anlass (siehe Protokoll der RSZV 2016) möchte ich heute ein medizinisches Thema aufgreifen. Sicherlich hat der eine oder andere von euch schon einmal etwas von EU = Ektopischer Ureter gehört. Doch was genau ist das eigentlich?

Nun unter einem Ektopischen Ureter versteht man eine angeborene Fehlbildung eines oder beider Harnleiter. Normalerweise münden beide Harnleiter, die von der Niere kommen, in die Blase. (Schaubild 1) In der Blase wird der Harn gesammelt und ab einem gewissen Blasenfüllstand wird dann über den Schließmuskel kontrolliert das Leeren der Blase veranlasst.

Bei einem Ektopischen Ureter hingegen münden entweder ein Harnleiter oder beide Harnleiter unterhalb des Schließmuskels in die Harnröhre. (Schaubild 2 und 3) Bei Hündinnen ist auch ein Einmünden in die Vagina oder den Uterus möglich. Hündinnen sind auch wesentlich häufiger davon betroffen als Rüden. Es wird vermutet, dass es sich bei dieser Erkrankung um eine erblich bedingte Erkrankung handelt. Leider gibt es noch keine ausreichende Studien bzw. Untersuchungen um genau zu sagen, wie diese Erkrankung genau vererbt wird.

Wie stelle ich nun fest ob mein Hund an EU leidet?

Bei einer Hündin zeigen sich meist schon von Geburt an die ersten Symptome wo hingegen beim Rüden die ersten Symptome erst im Laufe der Jahre oder nach einer Kastration auftreten können. Das häufigste Symptom ist ein konstantes Harnträufeln. Es kommt sehr häufig zu Blasenentzündungen bis hin zu Nierenbeckenentzündungen. Auch der fehlgebildete und falsch mündende Harnleiter ist sehr oft in seiner Funktion der Motorik so gestört, dass er den Harn von der Niere nicht richtig abtransportieren kann. Dies hat dann einen Harnstau in der Niere zur Folge.

Zur Diagnosestellung ist die häufigste Untersuchungsmethode der Ultraschall (US). Diese Untersuchungsmethode ist nicht schmerzhaft für den Hund und wird ohne Narkose durchgeführt. Der US kann auch schon bei sehr jungen Welpen problemlos durchgeführt werden. Der Hund wird hierfür in Rückenlage gebracht und mit dem US werden dann die Einmündungen der Harnleiter in die Blase dargestellt. Zur besseren Darstellung des Harnflusses kann dem Hund vorher ein harntreibendes Mittel gespritzt werden. Weiterführend gibt es natürlich auch noch andere Untersuchungsmethoden, die aber dann nicht mehr so schonend für den Hund sind. (hier die Endoskopie und die Ausscheidungsurographie).

Wurde ein EU diagnostiziert sollte der Hund schnellstmöglich operiert werden. Vorher ist es jedoch notwendig, die Nierenfunktion mittels Blut- und Urinuntersuchungen zu überprüfen. Ist die Nierenfunktion in Ordnung kann der Hund operiert werden.

Bei der Operation wird der fehlmündende Harnleiter aus der Harnröhre abgetrennt und in die Harnblase zurück verlegt. Wer jetzt allerdings denkt, na das ist ja alles nicht so wild, dann wird der Hund halt operiert und dann ist wieder alles gut, den muss ich leider enttäuschen. So einfach ist es dann doch nicht. Es ist viel mehr Aufwand, als man es vielleicht vermutet. Wenn man plötzlich damit konfrontiert wird, dass der eigene Wurf, wie bei Sabine Weber – Labuhn, betroffen ist, ist das natürlich erst mal ein riesen Schock. Angefangen von den ganzen Voruntersuchungen bis hin zu der Diagnosestellung und den erforderlichen Operationen. In dem Fall bei Sabine waren es 3 Welpen, die sicher betroffen waren und auch operiert werden mussten. Bei einer der operierten Hündinnen aus dem Wurf lösten sich leider die rückverlegten Harnleiter wieder und sie musste erneut operiert werden. Leider ist die Wahrscheinlichkeit, dass die Hunde, die an EU operiert wurden, eine Nierenschädigung als Folgeerkrankung davon tragen, sehr hoch. Bei allen Welpen mit EU müssen in Zukunft deshalb immer in engmaschigen Kontrollen die Nierenfunktion und die Blutwerte überprüft werden.

Es gibt auch noch die sogenannten „trockenen Fälle“ von EU. Dies geht dann nicht mit dem typischen Harnträufeln als Leitsymptom einher. Bei einem Rüden, bei dem nur ein Harnleiter nicht richtig mündet wird dies oft durch die Muskulatur, die um die männlichen Geschlechtssteile herum liegt, kompensiert und es ist ein ganz normaler Harnabsatz möglich und der EU kann somit lange unentdeckt bleiben.

Jetzt fragt ihr euch sicherlich was können wir dagegen tun? Nun, man kann zum Beispiel von vorne herein die zu belegende Hündin und den Deckrüden auf EU untersuchen lassen um dieses Risiko zu minimieren. Dies geht wie oben bereits beschrieben ganz einfach mittels Ultraschalluntersuchung. Da noch nicht abschließend geklärt ist ob und welchen Erbgang EU folgt, es wird aber eine polygene Erkrankung vermutet, sollte man bei feststellen von EU weder den Rüden noch die Hündin zur Zucht einsetzen.

Abschließend kann ich daraus für mich nur mitnehmen, dass gerade wir als Züchter in Zukunft auch für unsere Rasse, noch mehr „VORSORGE“ betreiben sollten und uns auch mit Erkrankungen befassen sollten, die vielleicht nicht typisch für unsere Rasse sind. Es gibt im Bereich der Veterinärmedizin leider noch vieles, was noch unerforscht ist und genau da sind wir als Züchter gefragt noch enger mit den Tierärzten zusammen zu arbeiten und vor allem noch offener mit unserem Verein solche Erkrankungen anzusprechen und zu schauen was wir dagegen als Vorsorgemaßnahmen ergreifen können, damit unsere Rasse auch weiterhin so gesund wie möglich gezüchtet werden kann und wir noch sehr lange Freude an unseren tollen Hunden haben!

In diesem Sinne wünsche ich euch und euren Hunden eine lange gesunde glückliche Zeit zusammen!

Eure Nicole

Hier noch einige Links zu Tierärzten/kliniken die sich mit Ektopischem Ureter auskennen:

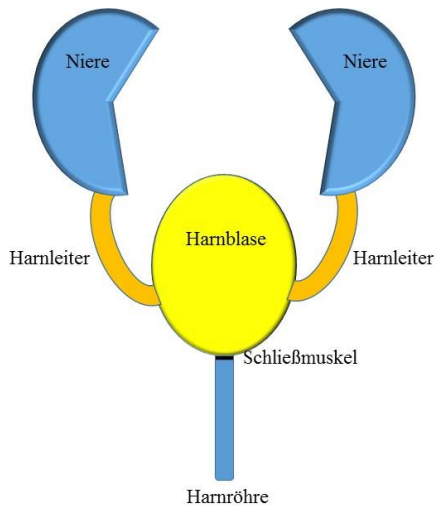
<http://www.tierklinik-norderstedt.de/startseite/>

hier: Prof. Dr. Rafael Nickel Fachtierarzt für Kleintiere

Fachgebiete: Nephrologie und Urologie, Chirurgie der Weichteile, Endochirurgie, Onkologie

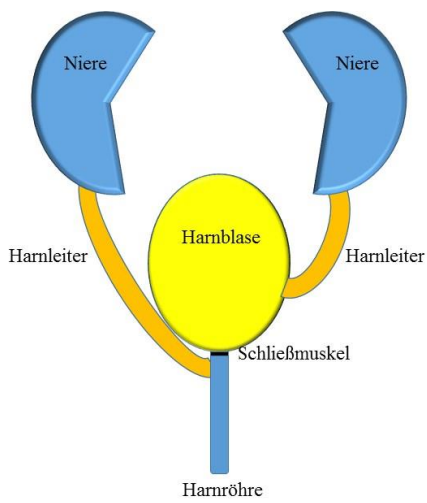
<https://www.dierenkniekecht.nl/>

hier: Wilbert Winkelmolten



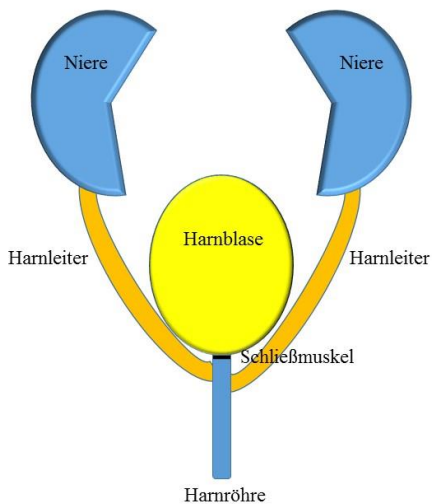
Schematische Darstellung eines gesunden und normal angelegten Harntraktes. Der Harn gelangt von den Nieren über die Harnleiter in die Blase. Ab einer gewissen Füllmenge in der Blase drückt der Harn auf den Schließmuskel und so entsteht der normale Hamdrang und es folgt dann die kontrollierte Blasenentleerung

Schaubild 1



Schematische Darstellung eines fehlangelegten Harnleiters. Anstatt in die Harnblase mündet dieser unterhalb des Schließmuskels in die Harnröhre. Dies führt zu Fehlentleerungen.

Schaubild 2



Schematische Darstellung beider fehlangelegten Harnleiters. Anstatt in die Harnblase münden beide unterhalb des Schließmuskels in die Harnröhre. Dies führt ebenfalls zu Fehlentleerungen.

Schaubild 3